

# МИНИСТЕРСТВО ЗДРАВООХРАНЕНИЯ РЕСПУБЛИКИ БЕЛАРУСЬ

«УТВЕРЖДАЮ»

Первый заместитель Министра

\_\_\_\_\_ Д.Л. Пиневиц

«\_\_\_\_\_» \_\_\_\_\_ 2013 г.

Регистрационный номер 064-0613

## Метод динамической стабилизации заднего опорного комплекса поясничного отдела позвоночника с использованием титановых имплантатов

(инструкция по применению)

УЧРЕЖДЕНИЯ-РАЗРАБОТЧИКИ:

ГУ «Республиканский научно-практический центр неврологии и нейрохирургии»

ГУ «Республиканский научно-практический центр травматологии и ортопедии»

АВТОРЫ: Сидорович Р.Р. к. м. н., Макаревич С.В д. м. н., Василевич Э.Н, Свечников И.В, Мазуренко А.Н. к.м.н, А.В. Щемелев

Минск, 2013

Использование «Метода динамической стабилизации заднего опорного комплекса поясничного отдела позвоночника с использованием титановых имплантатов», изложенного в инструкции по применению (далее – инструкция), позволит улучшить результаты хирургического лечения пациентов с дегенеративными заболеваниями позвоночника вследствие выполнения динамической стабилизации заднего опорного комплекса. Для выполнения данной цели используются титановые межкостистые имплантаты.

Инструкция предназначена для врачей-нейрохирургов, врачей-травматологов, других врачей-специалистов, оказывающих медицинскую помощь пациентам с дегенеративными заболеваниями позвоночника.

### **Список сокращений**

ЛС – лекарственные средства

МРТ – магнитно-резонансная томография

СКТ – спиральная компьютерная томография

ЭКГ – электрокардиограмма

ПДС – позвоночно-двигательный сегмент

ТМО – твердая мозговая оболочка

ТПФ – транспедикулярная фиксация

ЭОП – электронно-оптический преобразователь

### **Показаниями к применению:**

I. моноsegmentарные и полиsegmentарные дегенеративно дистрофические поражения поясничных позвоночно-двигательных segmentов I – II стадий (по классификации Pfirrmann) при отсутствии эффекта от консервативного лечения:

1) первичные грыжи межпозвонкового диска с компрессией дурального мешка и корешков спинного мозга (центральные, парамедианные, фораминальные);

2) рецидивные грыжи межпозвонкового диска с компрессией дурального мешка и корешков спинного мозга (центральные, парамедианные, фораминальные);

3) сагиттальные стенозы позвоночного канала с компрессией дурального мешка;

4) боковые стенозы позвоночного канала с компрессией дурального мешка и корешков спинного мозга;

5) фораминальные стенозы с компрессией дурального мешка и корешков спинного мозга;

II. дегенеративный моноsegmentарный и полиsegmentарный поясничный спондилолистез I степени при отсутствии эффекта от консервативного лечения;

III. дегенеративно-дистрофические поражения позвоночно - двигательных segmentов выше и ниже уровня спондилодеза I – II стадий при отсутствии эффекта от консервативного лечения;

### **Противопоказания к применению:**

-возраст пациентов до 25 лет (до окончания роста и завершения окостенения скелета);

-системный или локальный остеопороз позвоночника;

-аномалии развития позвоночника на уровне вмешательства (боковые клиновидные полупозвонки, бабочковидные позвонки, выраженные аномалии суставных и остистых отростков, спондилолиз);

-нестабильные формы антелистезов, латеролистезов и ретролистезов;

-выраженные дегенеративно-дистрофические поражения позвоночно-двигательных сегментов IV –V степени (по классификации Pfirrmann);

**Перечень необходимого оборудования:**

1. нейрохирургический набор для выполнения микродискэктомии;

2. нейрохирургический набор для выполнения ламинэктомии;

3. титановый межостистый имплантат для динамической фиксации заднего опорного комплекса позвоночника различных типоразмеров. Размеры имплантата подбираются индивидуально в зависимости от величины межостистого промежутка и остистых отростков.

4. монтажный инструментарий;

5. контейнер для стерилизации;

6. вакуумный аспиратор;

7. диатермокоагуляция;

8. владение навыками выполнения оперативных вмешательств на позвоночнике;

9. электронно-оптический преобразователь;

10. операционный микроскоп или налобная лупа хирургическая;

Применению метода, изложенного в инструкции, предшествуют выполнение пациенту:

1. общеклинических анализов;

2. ЭКГ;

3. спондилография пояснично-крестцового отдела позвоночника в двух проекциях;

4. функциональная спондилография пояснично-крестцового отдела позвоночника;

5. СКТ, МРТ пояснично-крестцового отдела позвоночника;
6. миелография;

### **Технология применения.**

Оперативное вмешательство выполняется под интубационным эндотрахеальным наркозом. Положение пациента на животе (рис. 1) с расклинивающими валиками, которые позволяют избежать гиперлордоза оперируемых сегментов позвоночника и обеспечивают срединный доступ. Нейтральное положение или незначительный кифоз создают лучшие условия для хирургической декомпрессии и для межкостистой дистракции. Выполняется срединный разрез в проекции пораженного сегмента позвоночника. Латерально от надостистой связки рассекается фасция, мышцы с сохранением целостности пучка надостистой связки. Параспинальные мышцы скелетируются от остистых отростков и дужек с обеих сторон с обязательным сохранением капсулы фасеточных суставов.

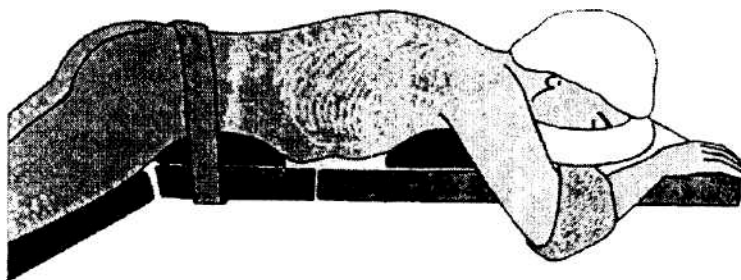


Рисунок 1. Положение пациента на операционном столе.

В зависимости от вида патологии, может быть выполнена односторонняя декомпрессия, и затем, надостистая связка может быть мобилизована вместе с фасцией и мышцами противоположной стороны. Затем может быть завершена хирургическая декомпрессия. Надостистая связка сохраняется, выполняется субпериостальная диссекция над верхушками остистых отростков, после чего она мобилизуется латерально. При возможности, верхушки остистых отростков резецируются вместе с надостистой связкой - это может способствовать более быстрому сращению после восстановления связки.

Межостистая связка рассекается параллельно остистым отросткам или волокна связки тупо раздвигаются зажимом. Иссекается желтая связка для проведения микрохирургической декомпрессии, полностью устраняющая компрессию нервных структур.

Подходящий размер имплантата определяют по данным предоперационного СКТ (МРТ) пояснично-крестцового отдела позвоночника, металлических пробников. В некоторых случаях для обеспечения необходимой глубины установки имплантата можно резецировать небольшую часть спинального отростка и небольшую часть поверхности дужки. Дистракция считается достаточной, когда предотвращается уменьшение расстояние между остистыми отростками после успешного выполнения декомпрессии спинального стеноза. Имплантат вводится с помощью молотка легкими ударами. Надлежащая глубина установки имплантата - 3-4 мм от твердой мозговой оболочки. Конструкция имплантата обеспечивает его самозаклинивание плотную фиксацию. Для более плотной фиксации крылья имплантата сжимаются щипцами до соприкосновения с остистыми отростками. Выполняется контрольная рентгенография поясничного отдела позвоночника в двух проекциях (рис. 2), где оценивается правильность установки имплантата и его положение в межостистом промежутке.

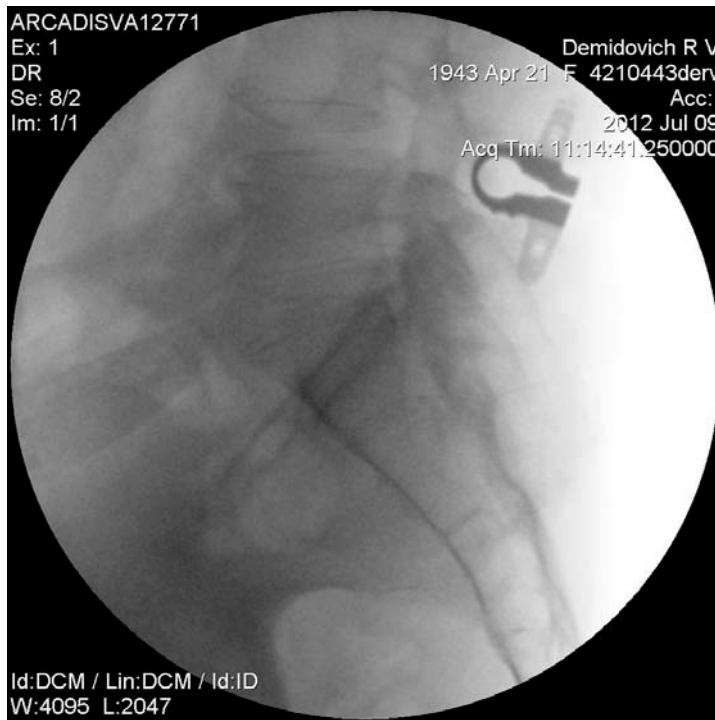


Рисунок 2. Рентгенография (контроль) пояснично-крестцового отдела позвоночника пациента после установки имплантата во время оперативного вмешательства.

В случае реконструкции надостистой связки выполняется сухожильный шов через оба остистых отростка. Альтернативно фасция и надостная связка ушиваются в один слой над позвоночными отростками. Устанавливается активный раневой дренаж. Параспинальные мышцы прикрепляются обратно к надостистой связке. Далее – послойное зашивание раны. Для уменьшения количества осложнений необходимо строго соблюдать правила асептики и антисептики.

**Ведение пациентов с дегенеративными заболеваниями поясничного отдела позвоночника в раннем послеоперационном периоде.**

Ведение пациентов с дегенеративными заболеваниями поясничного отдела позвоночника в раннем послеоперационном периоде осуществляется в соответствии с общими принципами ведения пациентов нейрохирургического профиля: назначают комплексное медикаментозное лечение, включающее антибактериальные, обезболивающие, противовоспалительные и антигиста-

минные лекарственные средства, а также ЛС сосудорегулирующей, ноотропной терапии. В первые сутки после операции обязательно выполняется смена асептической повязки с обработкой операционной раны растворами антисептиков, в дальнейшем – по мере загрязнения повязки. Швы снимают после заживления раны на 7-8 сутки.

После выписки из стационара пациенту показано динамическое наблюдение врача-невролога по месту жительства. Проведение контрольной спондилографии (функциональной) пояснично-крестцового отдела позвоночника (рис. 3) через 1,5 месяца от момента выполнения операции и в дальнейшем по медицинским показаниям; СКТ (МРТ) пояснично-крестцового отдела позвоночника по показаниям (рис. 4). Для более достоверного сравнения в динамике, отдавать предпочтение выполнению обследования на одном и том же оборудовании.

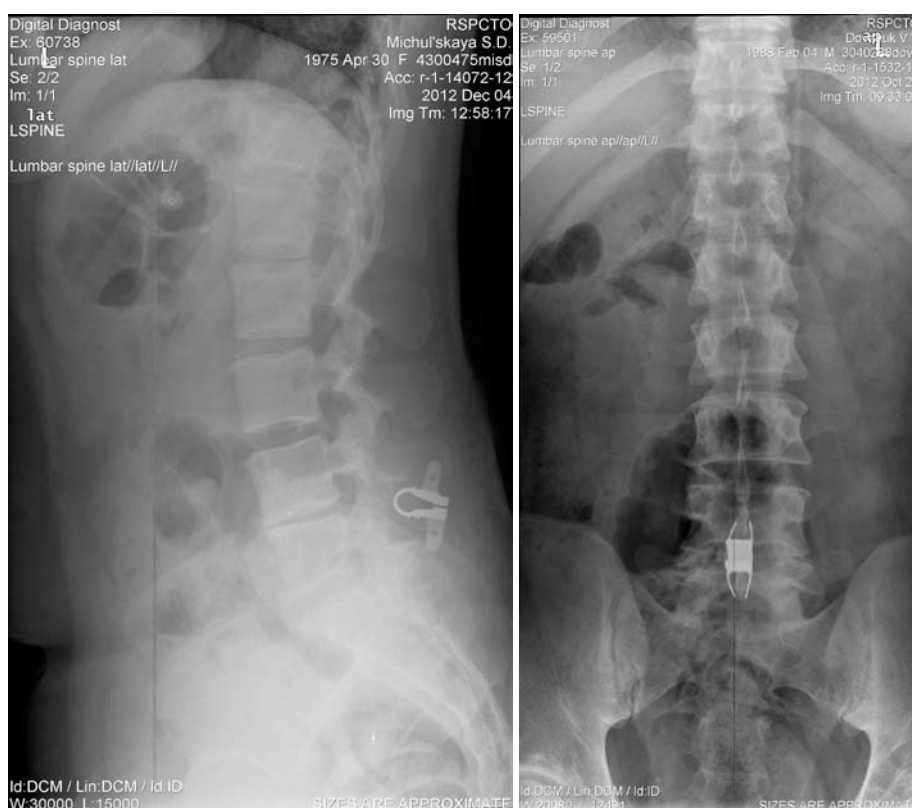


Рисунок 3 Рентгенография пояснично-крестцового отдела позвоночника через 1,5 месяца от момента операции.



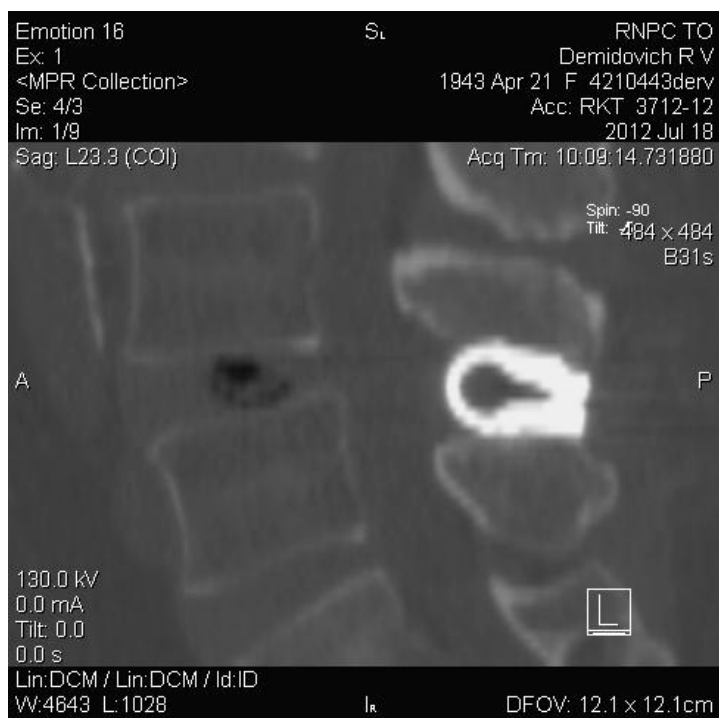

Рисунок 4. СКТ пояснично-крестцового отдела позвоночника через 1,5 месяца от момента операции.

### **Перечень возможных осложнений**

1. Миграция имплантата в мягкие ткани поясничной области или в спинномозговой канал. Профилактика – подбор адекватного размера имплантата, адекватная фиксация имплантата в межкостистом промежутке. Лечение – повторное оперативное вмешательство.

2. Перелом остистого отростка в месте фиксации имплантата. Профилактика – наличие хирургических навыков выполнения операций на позвоночнике, адекватный подбор размера имплантата. Лечение – консервативная терапия при удовлетворительной фиксации имплантата, в большинстве случаев – повторная операция.

3. Повреждение твердой мозговой оболочки с развитием в дальнейшем послеоперационной ликворреи. Профилактика – во время выполнения дискэктомии и декомпрессии невральных структур использование микроинструментария и оптического увеличения, выполнение пластики ТМО пластическими материалами, тщательное зашивание раны послойно. Лечение

– дегидратационная и антибиотикотерапия, разгрузочные люмбальные пункции.

4. Послеоперационный менингит. Профилактика – соблюдение принципов асептики и антисептики, применение антибактериальных препаратов во время операции и послеоперационном периоде. Лечение – антибактериальная терапия (с эндолюмбальным введением антибиотиков).

5. Остеогенная инфекция. Профилактика – соблюдение принципов асептики и антисептики, применение антибактериальных ЛС во время операции и послеоперационном периоде. Лечение – антибактериальная терапия.

6. Гранулематозное воспаление в зоне введения имплантата. Профилактика – соблюдение принципов асептики и антисептики, применение антибактериальных ЛС во время операции и послеоперационном периоде. Лечение – противовоспалительная, антибактериальная терапия.

7. Нарушения спинального кровообращения. Профилактика и лечение – в соответствии с общими принципами ведения пациентов при данной патологии.

### **Критерии эффективности**

1. Отсутствие послеоперационных осложнений.
2. Регресс неврологических нарушений.
3. Отсутствие болевого синдрома.
4. Адекватное положение имплантата по данным инструментальных методов исследования.

Метод динамической стабилизации заднего опорного комплекса поясничного отдела позвоночника с использованием титановых имплантатов, изложенный в настоящей инструкции, следует рассматривать как альтернативный метод стандартного хирургического лечения пациентов (декомпрессивные и декомпрессивно-стабилизирующие операции), обеспечивающую удовлетворительную тканевую совместимость имплантата. Внедрение метода, изложенного в настоящей инструкции, позволит повысить эффективность про-

водимого хирургического лечения дегенеративных заболеваний поясничного отдела позвоночника, уменьшить болевой синдром, улучшить качество жизни пациентов в послеоперационном периоде, снизить длительность нахождения пациента в стационаре, временную нетрудоспособность, количество рецидивов и повторных операций и улучшить социальную адаптацию пациента.

«УТВЕРЖДАЮ»

руководитель учреждения  
в котором внедрен способ

\_\_\_\_\_ 20 г.  
«\_\_»\_\_\_\_\_

## АКТ О ВНЕДРЕНИИ

1. Наименование предложения для внедрения

«Метод динамической стабилизации заднего опорного комплекса пояснично-го отдела позвоночника с использованием титановых имплантатов» (инструкция по применению)

2. Кем предложено (наименование учреждения-разработчика, автор)

Государственное учреждение «Республиканский научно-практический центр неврологии и нейрохирургии» Министерства здравоохранения Республики Беларусь, Государственное учреждение «Республиканский научно-практический центр травматологии и ортопедии» Министерства здравоохранения Республики Беларусь (Сидорович Р.Р. к.м.н, Макаревич С.В д. м. н, Василевич Э.Н, Свечников И.В, к.м.н. Мазуренко А.Н., А.В. Щемелев)

3. Источник информации:

\_\_\_\_\_  
\_\_\_\_\_

4. Где и когда начато внедрение \_\_\_\_\_

(наименование лечебного учреждения, дата внедрения)

5. Общее количество наблюдений

6. Результаты применения метода за период с \_\_\_\_\_ по \_\_\_\_\_

положительные (количество наблюдений) \_\_\_\_\_

отрицательные (количество наблюдений) \_\_\_\_\_

неопределенные (количество наблюдений) \_\_\_\_\_

7. Эффективность внедрения: \_\_\_\_\_

---

---

8.Замечания и предложения \_\_\_\_\_

---

---

« \_\_\_\_\_ » \_\_\_\_\_ 2004г.

Ответственный за внедрение:

\_\_\_\_\_  
(должность, ФИО)

\_\_\_\_\_  
(подпись)